- Copyright - Il Pensiero Scientifico Editore downloaded by IP 216.73.216.204 Sat, 12 Jul 2025, 08:49:33

L'ipotermia nell'anziano: un caso da brividi

Aldo Merlino[1], Mario Soccorso Iudicello[2], Ludovico Vasquez[1], Giovanni Pizzimenti[1], Francesco Badessa[1], Paolo Grasso[1]

[1]*Divisione di Cardiologia-UTIC, ASL 5 Messina, Presidio Ospedaliero "G. Fogliani", Milazzo (ME),*
[2]*U.O. di Cardiologia, ASL 5 Messina, Presidio Ospedaliero "S. Agata", Militello (ME)*

Key words:
Electrocardiography; Hypothermia.

Hypothermia is a medical emergency in patients with a body temperature lower than 35°C (95°F) due to prolonged exposure to ambient cold temperatures without appropriate protection. This condition has a 5-fold increased risk of death in the elderly. Usually, diagnosis is suggested by warning signs and symptoms like lethargy, weakness and loss of coordination, confusion and reduced respiratory or heart rate.

We report the case of a 76-year-old woman who was referred to our center for symptomatic sinus bradycardia and with typical electrocardiographic abnormalities (Osborn wave) that suggested the diagnosis of severe hypothermia.

(G Ital Cardiol 2007; 8 (4): 260-263)

© 2007 AIM Publishing Srl

Ricevuto il 26 febbraio 2007; nuova stesura il 14 marzo 2007; accettato il 15 marzo 2007.

Per la corrispondenza:

Dr. Aldo Merlino

Via Consolare Antica, 14/A
98071 Capo d'Orlando (ME)
E-mail: meral@tiscali.it

Introduzione

L'ipotermia nell'uomo[1] è definita come temperatura corporea <35°C (95°F). È un'emergenza medica dovuta a prolungata esposizione a basse temperature ambientali[1-5]. Sebbene la diagnosi sia generalmente abbastanza agevole dopo l'iniziale valutazione dei segni clinici vitali, tuttavia essa può in alcuni casi sfuggire e la misurazione della temperatura corporea può essere trascurata. Infatti, in caso di ipotermia possono essere presenti segni elettrocardiografici che simulano l'ischemia miocardica acuta, l'infarto del miocardio, le alterazioni elettrolitiche[1]. Dunque un'attenta valutazione medica e la conoscenza sia degli aspetti clinici che elettrocardiografici dell'ipotermia sono fondamentali per una corretta diagnosi e il pronto trattamento di una condizione pericolosa per la vita del paziente.

Presentiamo un caso clinico di ipotermia in cui i segni elettrocardiografici correlati al quadro clinico hanno consentito di porre la diagnosi e di iniziare la terapia adeguata.

Caso clinico

La paziente, di anni 76, schizofrenica, ospite di una casa famiglia, fu trovata fuori dell'abitazione priva di sensi e condotta dal 118 al più vicino pronto soccorso ospedaliero zonale. Vi giunse in stato di torpore psichico, bradicardica e con bassi valori di pressione arteriosa (80/50 mmHg). Durante il trasporto era stata praticata terapia con idrocortisone 500 mg bolo e.v., atropina 1 mg e.v. e orciprenalina per infusione.

Registrato l'elettrocardiogramma (Figura 1), fu rilevata marcata bradicardia sinusale ed eseguito trasferimento presso la nostra unità di terapia intensiva cardiologica con indicazione ad impianto di pacemaker. Al momento del ricovero erano presenti i seguenti segni: cute estremamente algida, pallida, secca ed asciutta; polsi periferici assenti; pressione arteriosa non misurabile; stato di torpore.

L'elettrocardiogramma evidenziava bradicardia sinusale (37 b/min); blocco atrioventricolare di I grado; allargamento del QRS; prolungamento del QT; onda di Osborn.

Fu misurata la temperatura corporea, che al termometro timpanico era 25°C, e fu posta diagnosi di sindrome da assideramento.

Gli esami di laboratorio erano nei limiti della norma ad esclusione di glicemia 192 mg/ml, bilirubinemia 1.70 mg/ml, transaminasi glutammico-ossalacetica 72 U/l e transaminasi glutammico-piruvica 134 U/l.

L'esame ecocardiografico non presentava dati importanti, ad esclusione di una insufficienza mitralica e tricuspidalica moderate con una pressione arteriosa polmonare sistolica valutata indirettamente di circa 50 mmHg.

Furono avviate immediatamente misure di riscaldamento attivo con soluzioni saline

- Copyright - Il Pensiero Scientifico Editore downloaded by IP 216.73.216.204 Sat, 12 Jul 2025, 08:49:33

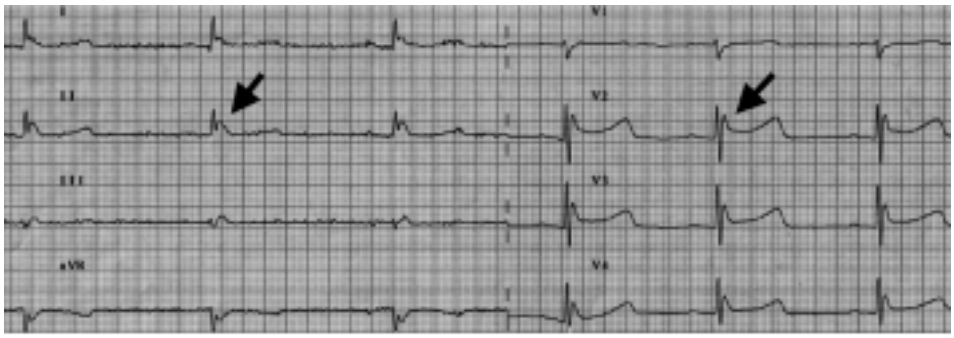

Figura 1. *Temperatura timpanica 25°C. Marcata bradicardia sinusale con frequenza di 37 b/min e blocco atrioventricolare di I grado. I complessi QRS sono allargati con una deflessione terminale* (freccia) *più visibile nelle derivazioni precordiali (V_2-V_6) ed in II derivazione.*

reidratanti intravenose riscaldate e con coperta ad aria termoventilata a 38°C.

Il decorso successivo fu caratterizzato da progressivo aumento della temperatura corporea, che dopo 4-5 h raggiunse i 35°C al termometro timpanico; recupero e stabilizzazione della pressione arteriosa omerale intorno ai 95-100/60-70 mmHg. L'elettrocardiogramma, ripetuto più volte durante la fase di riscaldamento, mostrava progressiva normalizzazione degli intervalli PR, QRS, QT; scomparsa dell'onda di Osborn dopo graduale regressione del punto J (Figure 2 e 3); fase transitoria di fibrillazione atriale con frequenza ventricolare media 85 b/min (alla temperatura di 29°C) (Figura 2); ripristino di un ritmo sinusale a frequenza di 100 b/min (alla temperatura di 34°C) (Figura 3).

In seconda giornata comparvero onde T negative nelle derivazioni antero-laterali V_4-V_6 (Figura 4). Furono eseguiti dosaggi seriati della troponina, sempre negativa, per valutare la possibilità di un danno ischemico correlato alle modificazioni dell'onda T.

Nonostante la stabilizzazione dei parametri vitali, la paziente continuò ad avere un basso livello di coscienza ed in quarta giornata presentò improvvisa caduta della pressione arteriosa e successivamente andò incontro ad exitus.

Discussione

La temperatura corporea è data dall'equilibrio fra produzione e dissipazione di calore. Circa il 90% del calore prodotto dal metabolismo è perso attraverso la pelle mediante traspirazione, evaporazione, conduzione, convezione e il resto viene eliminato con i polmoni tramite la respirazione[6].

Gli anziani sono particolarmente suscettibili all'ipotermia perché la capacità termoregolatrice si altera

Figura 2. *Temperatura timpanica 29°C. Fase di fibrillazione atriale con frequenza cardiaca media di 85 b/min. Regressione dell'onda di Osborn, tuttavia ancora presente.*

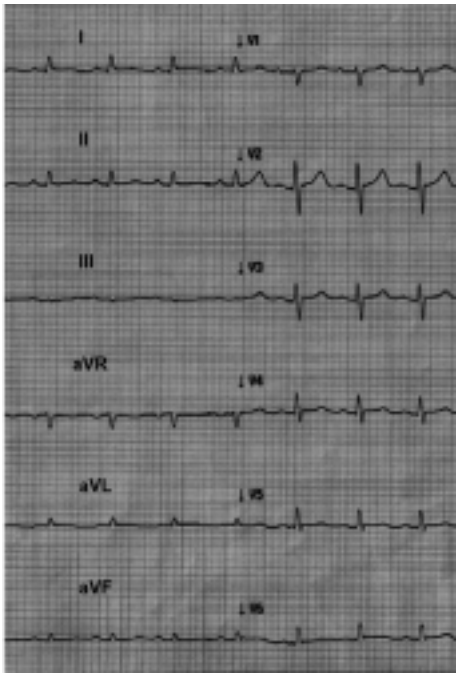

Figura 3. *Temperatura timpanica 34°C. Ripristino del ritmo sinusale, circa 100 b/min. Normalizzazione della durata del PR, QRS e QT. Completa scomparsa dell'onda di Osborn.*

- Copyright - Il Pensiero Scientifico Editore downloaded by IP 216.73.216.204 Sat, 12 Jul 2025, 08:49:33

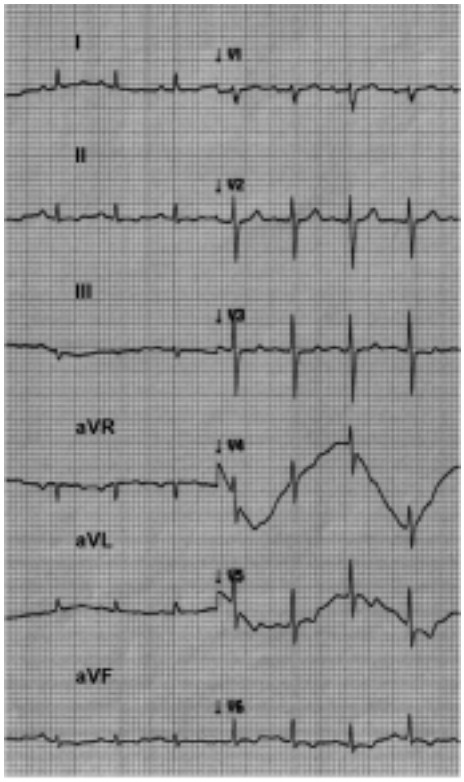

Figura 4. *Normotermia. Tachicardia sinusale, 125 b/min. Presenza di onde T negative nelle derivazioni V_4-V_6.*

progressivamente con l'età. La produzione di calore può ridursi per diminuzione della massa magra corporea, malnutrizione, immobilizzazione. È modificata anche la sensibilità a percepire la temperatura esterna, la risposta vasocostrittrice periferica e la capacità di rabbrividire nella reazione al freddo. In presenza di alterate condizioni di adattamento, un abbassamento della temperatura ambientale può causare ipotermia[7,8]. Negli anziani oltre i 75 anni il rischio di morire di ipotermia è 5 volte più alto che sotto i 75 anni[7].

Manifestazioni cardiovascolari dell'ipotermia

L'effetto iniziale dell'ipotermia (ipotermia lieve) è una risposta simpatica che causa tachicardia, vasocostrizione periferica, aumento della pressione sanguigna e del consumo di ossigeno del miocardio. A temperature ancora più basse (ipotermia moderata e severa) si ha una drammatica caduta della pressione arteriosa e della contrattilità cardiaca.

L'ipotermia è responsabile di varie aritmie atriali e/o ventricolari. Nell'ipotermia lieve (>32°C) può ancora predominare il ritmo sinusale[9], ma spesso per il rallentamento della depolarizzazione spontanea delle cellule segnapassi del cuore compare bradicardia sinusale. La riduzione della velocità di conduzione dello stimolo causa prolungamento del PR, allargamento del QRS e vari gradi di blocco atrioventricolare. Nell'ipotermia moderata (<32->26°C) possono occorrere ritmi giunzionali e varie aritmie atriali[1,9]. Più del 50% dei pazienti con ipotermia moderata sviluppa fibrillazione atriale[9,10].

Appena la temperatura corporea scende al di sotto di 30°C aumenta l'irritabilità miocardica e compaiono battiti ectopici ventricolari[11]. I pazienti sono ad alto rischio di sviluppare fibrillazione ventricolare che può essere refrattaria alla cardioversione elettrica[12]. Con temperature minori di 24°C (ipotermia severa) aumenta significativamente il rischio di asistolia[2,12].

La maggior parte delle aritmie indotte dall'ipotermia cessa spontaneamente con il riscaldamento[2,9]; pertanto, in caso di bradiaritmie, il pacing transvenoso non sempre è consigliabile anche perché le manovre di inserimento dell'elettrocatetere in ventricolo destro potrebbero precipitare fibrillazione ventricolare.

La maggior parte dei segni elettrocardiografici (gli intervalli prolungati atrioventricolari, QRS e QT) non sono specifici[11,13]. L'onda classica di Osborn rappresenta il più comune e forse, ai fini diagnostici, il più importante segno elettrocardiografico nei pazienti con ipotermia[8,10]. L'onda appare come una deflessione positiva nella parte terminale del complesso QRS con elevazione del punto J[14,15] ed è vista solitamente meglio nelle derivazioni precordiali anteriori, laterali e in seconda derivazione[16]. L'onda di Osborn è generalmente inversamente correlata con la temperatura corporea e tende ad aumentare di ampiezza con la riduzione della temperatura stessa[9-13]. Questo tipo di onda non è esclusivo dell'ipotermia, ma può riscontrarsi nell'emorragia subaracnoidea[17], in altre lesioni cerebrali, nell'ischemia miocardica[18], nell'acidosi[13] e anche in persone normali normotermiche[19,20].

Il caso clinico presentato dimostra come le conoscenze delle anormalità elettrocardiografiche, quando correlate al quadro clinico, possono essere di notevole aiuto per la corretta diagnosi di ipotermia, anche se in questa paziente le gravi condizioni generali iniziali, probabilmente legate ad esposizione prolungata al freddo e alla disidratazione, hanno compromesso il suo recupero nonostante l'adeguato trattamento.

Riassunto

L'ipotermia è un'emergenza medica in pazienti con temperatura corporea più bassa di 35°C (95°F) dovuta ad esposizione prolungata a temperature fredde ambientali senza protezione appropriata. Questa condizione ha un rischio di morte 5 volte superiore nei soggetti anziani. Generalmente la diagnosi è suggerita da segni e sintomi premonitori come letargia, astenia, perdita di coordinazione, confusione, riduzione della frequenza respiratoria e della frequenza cardiaca.

È riportato il caso di una donna di 76 anni giunta presso il nostro centro per bradicardia sinusale sintomatica e con anormalità elettrocardiografiche tipiche (onda di Osborn) che suggerivano la diagnosi di severa ipotermia.

Parole chiave: Elettrocardiografia; Ipotermia.

- Copyright - Il Pensiero Scientifico Editore downloaded by IP 216.73.216.204 Sat, 12 Jul 2025, 08:49:33

Bibliografia

1. Mattu A, Brady WJ, Perron AD. Electrocardiographic manifestations of hypothermia. Am J Emerg Med 2002; 20: 314-26.
2. Danzi DF. Accidental hypothermia. In: Rosen P, Barkin R, Danzi DF, et al, eds. Emergency medicine: concepts and clinical practice. St Louis, MO: Mosby-Year Book, 1998: 963-86.
3. Miller JW, Danzi DF, Thomas DM. Urban accidental hypothermia: 135 cases. Ann Emerg Med 1980; 9: 456-61.
4. White JD. Hypothermia: the Bellevue experience. Ann Emerg Med 1982; 11: 417-24.
5. Hanania NA, Zimmerman JL. Accidental hypothermia. Critic Care Clin 1999; 15: 235-49.
6. Kempainen RR, Brunette DD. The evaluation and management of accidental hypothermia. Respir Care 2004; 49: 192-205.
7. Ballester JM, Harchelroad FP. Hypothermia: an easy-to-miss, dangerous disorder in winter weather. Geriatrics 1999; 54: 51-7.
8. Osborn JJ. Experimental hypothermia: respiratory and blood pH changes in relation to cardiac function. Am J Physiol 1953; 175: 399-98.
9. Okada M. The cardiac rhythm in accidental hypothermia. J Electrocardiol 1984; 17: 123-8.
10. Chou T, Knilans TK. Electrocardiography in clinical practice: adult and pediatric. 4th edition. Philadelphia, PA: WB Saunders, 1966: 547-52.
11. Carden D, Doan L, Sweeney PJ, Nowak RM. Hypothermia. Ann Emerg Med 1982; 11: 497-503.
12. Rankin AC, Rae AP. Cardiac arrhythmias during rewarming of patients with accidental hypothermia. Br Med J (Clin Res Ed) 1984; 289: 874-7.
13. Gould L, Gopalaswarny C, Kim BS, Patel C. The Osborn wave in hypothermia. Angiology 1985; 36: 125-9.
14. Tomaszewski W. Changements electrocardiographiques observés chez un homme mort de froid. Arch Mal Coeur Vaiss 1938; 31: 525-8.
15. Drake CE, Flowers NC. ECG changes in hypothermia from sepsis and unrelated to exposure. Chest 1980; 77: 685-6.
16. Okada M, Nishimura F, Yoshino H, Kimura M, Ogino T. The J wave in accidental hypothermia. J Electrocardiol 1983; 16: 23-8.
17. De Sweit. Changes simulating hypothermia in the electrocardiogram in subarachnoid hemorrhage. J Electrocardiol 1972; 5: 93-5.
18. Glusman A, Hasan K, Roguin N. Contraindication to thrombolytic therapy in accidental hypothermia simulating acute myocardial infarction. Int J Cardiol 1990; 28: 269-72.
19. Mallet ML. Pathophysiology of accidental hypothermia. QJM 2002; 95: 775-85.
20. Patel A, Getsos JP, Moussa G, Damato AN. The Osborn wave of hypothermia in normothermic patients. Clin Cardiol 1994; 17: 273-6.